

heaa

fbpn

fmc

Serviço e Disciplina de Clínica Médica/HEAA

Sessão Clínica - 25/03/2024

Auditório Honor de Lemos Sobral - Hospital Escola Álvaro Alvim

Orientador: Prof. Dr. João Tadeu Damian Souto Filho

Relator: R2- Dr. Otávio Defanti Ramos

Debatedor: R1- Dr Igor Silva Santos

Caso Clínico

- ✓ **Identificação:** 42 anos, sexo feminino, parda, casada, residente em Campos dos Goytacazes-RJ
- ✓ **Queixa principal:** “Não conseguiu doar sangue.”
- ✓ **HDA:** Há cerca de 1 ano foi doar sangue mas não foi aprovada na avaliação de triagem, tendo sido detectado quadro de anemia e encaminhada ao hematologista. Durante esse período de 1 ano, evoluiu com piora clínica progressiva, astenia, dores musculares e dispneia aos grandes esforços. Redução do apetite e emagrecimento de 5 Kg nos últimos 6 meses.

- ✓ **Sintomas referentes a outros aparelhos:** Apresenta plenitude pós prandial. Nega febre. Nega sintomas respiratórios, urinários ou cutâneos. Apresenta hipermenorreia, ciclo menstrual com fluxo intenso e duração de cerca de 7 dias. Nega outros sangramentos.
- ✓ **HPP:** Recebeu tratamento com sacarato de hidróxido férrico (Noripurum® IV). Atualmente em uso de neutrofer fólico 300mg 1 comprimido 2 vezes ao dia. Relato de uso de anticoncepcional, mas parou há cerca de 6 meses por conta própria. Relato de diagnóstico de mioma uterino. Nega cirurgias prévias ou alergias.

- ✓ **História familiar:** Sem doenças dignas de nota. Sem familiares com sintomas semelhantes.
- ✓ **História social:** Reside em área urbana, em casa com boas condições de saneamento. Nega etilismo, tabagismo ou uso de drogas ilícitas.

- ✓ **Exame Físico:** Regular estado geral, hipocorada ++/4, anictérica, acianótica, afebril, IMC: 19 kg/m² .
- ✓ ACV: RCR, 2T, BNF, sem sopros, PA 100x70 mmHg, FC 88 bpm.
- ✓ AR: MV audível bilateralmente, sem ruídos adventícios. FR: 16 irpm. SpO₂: 98%.
- ✓ ABD: Flácido e indolor a palpação, baço palpável há cerca de 6 cm do rebordo costal esquerdo, peristalse audível.
- ✓ Membros inferiores: sem edema, panturrilhas livres, pulsos palpáveis. Ausência de linfonodos e linfonodomegalias palpáveis em cadeias cervicais, axilares e inguinais.
- ✓ Exame neurológico sem alterações dignas de nota.

Exames Complementares

Exames Laboratoriais (13/03/2023)

Hemácias: 4,0 milhões/mm ³	Leucócitos: 10.000 /mm ³
Hemoglobina: 7,9 g/dL	Eosinófilos: 100 (1%)
Hematócrito: 25,9%	Bastões: 0 (00%)
VCM: 64,9 fL	Segmentados: 1600 (16%)
HCM: 19,7 pg	Linfócitos: 7900 (79%)
CHCM: 30,5 g/dL	Monócitos: 400 (4%)
Plaquetas: 168.000 /mm ³	VHS: 36 mm
Bilirrubina Total: 0,7 mg/dL	GGT: 20 mg/dL
Bilirrubina Direta: 0,4 mg/dL	TGO: 17 mg/dL
Bilirrubina Indireta: 0,3 mg/dL	Creatinina: 0,9 mg/dL
Ácido úrico: 8,3 mg/dL	Proteínas: 5,8 g/dL
Ferro: 13 mcg/dL	Albumina: 3,7 g/dL
Ferritina: 11 ng/mL	Globulinas: 2,1 g/dL
FAN negativo	Glicose: 82 mg/dL
FR: negativo	PTT 41 s
TAP 14,6 s (86%)	INR 1,11
Anti-HBc negativo	Anti-HCV negativo
HBSAg negativo	PCR 3,26 mg/L
	FA: 72 mg/dL
	TGP: 10 mg/dL
	Uréia: 22 mg/dL
	LDH: 617 U/L
	TSH: 3,12 mU/L
	T4 livre: 1,1 ng/dL
	Cálcio: 8,8 mg/dL
	CPK: 42 U/L
	Anti-HIV negativo

Exames Laboratoriais (12/05/2023, após reposição de ferro)

Hemácias: 4,0 milhões/mm³

Hemoglobina: 10,8 g/dL

Hematócrito: 32,3%

VCM: 80,1 fL

HCM: 27 pg

CHCM: 29,6 g/dL

Plaquetas: 120.000 /mm³

Ferro: 45 mcg/dL

Ferritina: 393 ng/mL

Leucócitos: 10.900 /mm³

Eosinófilos: 109 (1%)

Bastões: 0 (00%)

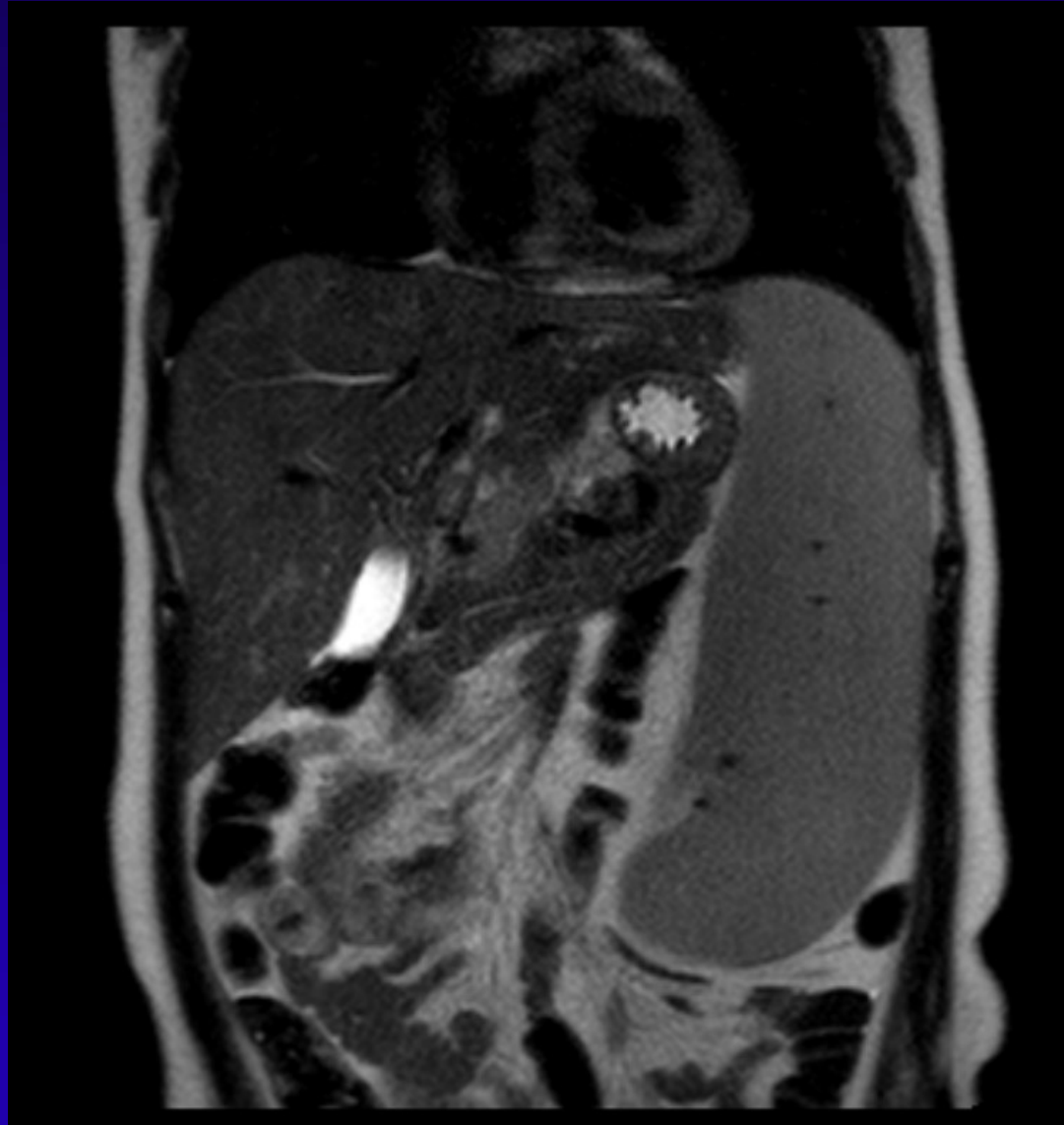
Segmentados: 1744 (16%)

Linfócitos: 8720 (80%)

Monócitos: 400 (3%)

- ✓ **Ultrassonografia abdominal (21/01/2023):** fígado com forma, dimensões e contornos normais, com ecotextura homogênea; esplenomegalia homogênea (19 cm); sem outras alterações dignas de nota.
- ✓ **Ressonância magnética abdome e pelve (28/02/2023):** fígado com forma, dimensões e contornos normais; esplenomegalia importante (índice esplênico 2002); não há sinais de alteração do fluxo portal ou alterações hepáticas suspeitas para hepatopatia crônica; adenomegalias junto ao hilo hepático (medindo 1,62 cm, 2,22 cm e 1,25cm) e retroperitoneal ao nível do hilo renal direito (1,16 cm); útero com leiomiomas intramurais (medindo 1,47 e 1,3cm)

RM abdome



-- Discutir hipóteses diagnósticas e condutas --

DADOS IMPORTANTES

- Anamnese

Mulher, 42 anos, parda

- ✓ Anemia
- ✓ Astenia, dores musculares, dispneia aos grandes esforços
- ✓ Redução do apetite e emagrecimento de 5 kg nos últimos 6 meses
- ✓ Plenitude pós prandial e hipermenorreia.

Exame físico:

- ✓ Hipocorada ++\4
- ✓ Esplenomegalia

LABORATÓRIO

EXAME 13\03\23	R	VR	EXAME 12\05\23	R	VR
HB	7,9	12-16,9	HB	10,8	-
HT	34,5%	42-54%	HT	32,3	-
VCM	64,9	80-100	VCM	80,1	-
HCM	19,7	26,9-38,6	HCM	27	-
FERRO	13	-	FERRO	45	-
FERRITINA	11	-	FERRITINA	393	-
PLAQ.	168.000	-	PLAQUETAS	120.000	-
LEUCO	10.000	-	LEUCO	10.900	-
LINF.	7900	-	FERRITINA	223	-
ÁC. ÚR.	8,3	-	LINFÓCITOS	8720	-
VHS	36	-	PLAQUETAS	120.000	-
PCR	3,26	-			
CA	8,8	-			
LDH	617	-			

EXAMES COMPLEMENTARES

- **ULTRASSONOGRAFIA ABDOMINAL (21\01\23):**
 - ESPLENOMEGALIA (19 cm)
- **RESSONÂNCIA MAGNÉTICA ABDOME E PELVE (28\02\23):**
 - ADENOMEGALIAS JUNTO AO HILO HEPÁTICO (1,62 cm, 2,22 cm e 1,25 cm) e retroperitoneal ao nível do hilo renal direito (medindo 1,47 e 1,3 cm).

HIPÓTESES DIAGNÓSTICAS



HIPÓTESES DIAGNÓSTICAS

**ANEMIA FERROPRIVA +
LINFOCITOSE +
ESPLENOMEGALIA**

**ALTERAÇÃO
LINFOPROLIFERATIVA**

LINFOMA NÃO HODGKIN

Tipo de câncer que tem origem nas células do sistema linfático

- Compreende um grupo diversificado de malignidade hematológica que são derivados de progenitores de células B e T.
- A apresentação clínica varia com o subtipo histológico e os locais de envolvimento.
- Pode gerar anemia, linfocitose e esplenomegalia.

- É comum na maioria dos subtipos histológicos, o envolvimento dos nódulos retroperitoneais, mesentéricos e pélvicos.
- Além disso, pode formar hiperuricemia, hipercalcemia e LDH elevado.
- Sintomas B (febre, sudorese noturna e diminuição do peso maior que 10% em 6 meses).

LINFOMA DE CÉLULAS DO MANTO

PONTOS A FAVOR	PONTOS CONTRA
<ul style="list-style-type: none">- É um linfoma não Hodgkin de células B maduras com curso clínico variável.- Pode envolver linfonodos e locais extranodais, como o trato gastrointestinal.- Os pacientes podem apresentar sintomas gastrointestinais proeminentes.- Se suspeita quando tem esplenomegalia, adenomegalia e sintomas gastrointestinais.	<ul style="list-style-type: none">- Representam aproximadamente 6% dos linfomas não Hodgkin.- A incidência aumenta com a idade; aproximadamente três quartos dos pacientes são do sexo masculino

LEUCEMIA MIELOIDE CRÔNICA

- | | |
|---|---|
| <ul style="list-style-type: none">- É uma neoplasia mieloproliferativa caracterizada pela produção desregulada e proliferação descontrolada de granulócitos maduros e em maturação.- Os achados clínicos no diagnóstico, dependem do estágio da doença no momento do diagnóstico. Os pacientes podem ser assintomáticos, sendo a doença inicialmente suspeitada em exames de sangue de rotina. | <ul style="list-style-type: none">- Pode gerar sintomas como fadiga, mal-estar, perda de peso, sudorese excessiva, plenitude pós prandial e episódios de sangramento devido à disfunção plaquetária.- A artrite gotosa aguda também pode ocorrer neste momento, devido à superprodução de ácido úrico.- Outros achados frequentes incluem esplenomegalia, anemia, contagem de leucócitos acima de 100.000/microl. |
|---|---|

LEUCEMIA LINFOCÍTICA CRÔNICA

- É uma neoplasia madura de células B caracterizada por um acúmulo progressivo de linfócitos B monoclonais.
- É a leucemia mais prevalente em adultos nos países ocidentais.
- A maioria dos pacientes é assintomático, quando um hemograma de rotina revela uma linfocitose.

- Pode apresentar esplenomegalia, linfocitose (mais de 5000 em 3 meses), anemia.
- Além disso, pode ter aumento do LDH e ácido úrico.
- Maior associação em idosos, mas não é incomum fazer o diagnóstico em indivíduos jovens.


Exames que ajudariam na investigação

- **Ultrassom transvaginal;**
- **Endoscopia digestiva alta;**
- **Colonoscopia;**
- **Imunofenotipagem por citometria do fluxo em sangue periférico.**

REFERÊNCIAS

- ✓ FREEDMAN ARNOLD, ASTER C JON, Mantle cell lymphoma:epidemiology, patobiology, clinical manifestations,diagnosis, adn prognosis. **Archives of Clinical**, fev. 2024.
- ✓ ETTEN RICHARD, clinical manifestations and diagnosis of chronic myeloid leukemia, maio 2022.
- ✓ STILGENBAUER STEPHAN, clinical features and of diagnosis chronic lymphocytic leukemia\small lymphocytic lymphoma, JAN. 2024.
- ✓ FRIEDBERG JONATHAN, clinical presentationand initialevaluation of non- Hodgkin lymphoma, maio 2022.

SEGUIMENTO DO CASO



Investigação Doenças Linfoproliferativas

- ✓ **Imunofenotipagem de Sangue Periférico:**
 - **Compatível com Doença Linfoproliferativa B**
 - **CD5+**
 - **CD23-**
 - **CD200+parcial**
 - **Lambda+**
 - **Hipótese diagnóstica de LNH-B (Manto?)**

Investigação Doenças Linfoproliferativas

✓ Imunofenotipagem de Medula Óssea:

- Presença de 21,6% de células B maduras de fenótipo anômalo
- CD5+
- CD23-
- CD200+parcial
- Lambda+
- Compatível com Doença Linfoproliferativa Crônica
- Correlacionar com dados clínicos, hemograma, mielograma, citogenética, biologia molecular, histopatológico, imunohistoquímica e com a hipótese diagnóstica de Linfoma não Hodgkin B.

Investigação Doenças Linfoproliferativas

BIOPSIA DE MEDULA ÓSSEA

MICROSCOPIA

Medula óssea com 60% de celularidade hematopoética, com representação das três séries. Série eritróide em número habitual, exibindo maturação normoblástica. Série mielóide em número habitual, com predomínio de leucócitos polimorfonucleares. Megacariócitos em número levemente aumentado, ora normolobulados, ora hiperlobulados. A reação histoquímica pelo método da prata reticulina não evidencia mielofibrose (MF-0). A reação histoquímica pelo método de Perls não evidencia depósitos de ferro.

Realizado exame imuno-histoquímico que demonstrou células com o seguinte perfil de imunomarcação: imunopositividade com anticorpo anti CD20 (pequenos linfócitos formando agregados, cerca de 40%) e imunomarcação adequadamente compartimentalizada com o anticorpo anti CD138 (ocasionais plasmócitos, menor que 5%).

Realizado exame imuno-histoquímico adicional que demonstrou células com imunomarcação adequadamente compartimentalizada com os anticorpos anti CD5 e CD23 e imunonegatividade com os anticorpos anti BCL6 e ciclina D1.

Investigação Doenças Linfoproliferativas

BIOPSIA DE MEDULA ÓSSEA

CONCLUSÃO MICROSCÓPICA - laudo complementar, 04/09/2023

MEDULA ÓSSEA:

- INFILTRAÇÃO POR LINFOMA DE PEQUENAS CÉLULAS B, SOE (40%); SUGERIMOS PESQUISAR POSSIBILIDADE DE LINFOMA DA ZONA MARGINAL NODAL OU EXTRA-NODAL / LINFOMA MALT ASSOCIADO;
- NECESSÁRIA CORRELAÇÃO COM DADOS CLÍNICOS E LABORATORIAIS PARA CONFIRMAÇÃO DIAGNÓSTICA DO SUBTIPO.
- AUSÊNCIA DE MIELOFIBROSE - MF-0.
- AUSÊNCIA DE DEPÓSITOS DE FERRO.

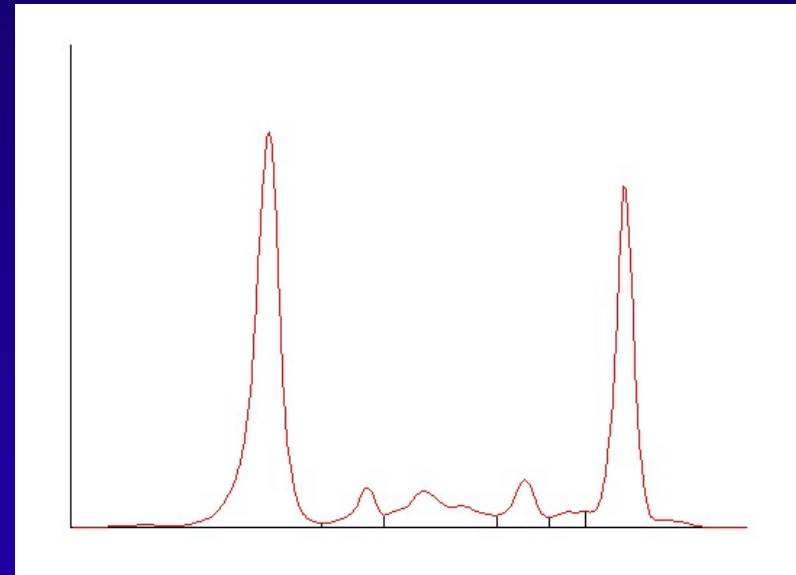
Investigação Doenças Linfoproliferativas

Doenças Linfoproliferativas B

- **Linfoma Difuso de Grandes Células B**
- **Linfoma Folicular**
- **Linfoma de Burkitt**
- **Linfoma da Zona Marginal**
 - Linfoma Esplênico da Zona Marginal
 - Linfoma da Zona Marginal Nodal
 - Linfoma da Zona Marginal Extranodal do tipo MALT
- **Linfoma Linfocítico de Pequenas Células / Leucemia Linfocítica Crônica**
- **Linfoma de Células do Manto**
- **Linfoma Linfoplasmacítico (Macroglobulinemia de Waldenström)**
- **Tricoleucemia**

Investigação Doenças Linfoproliferativas

- ✓ **Imunofixação de proteínas:**
 - **Proteína monoclonal IgM lambda**
- ✓ **Eletroforese de proteínas**
 - albumina 3,85 g/dL
 - alfa1 0,33 g/dL / alfa2 0,73 g/dL
 - beta1 0,40 g/dL / beta2 0,16 g/dL
 - gama 2,43 g/dL
 - **Proteína monoclonal 1,64 g/dL**
- ✓ **Dosagem de Imunoglobulinas**
 - IgG 656 mg/dL (650 a 1600 mg/dl)
 - IgA 57 mg/dL (40 A 350 mg/dL)
 - **IgM 1471 mg/Dl (50 a 300 mg/dl)**



Investigação Doenças Linfoproliferativas

EXAME BIOLOGIA MOLECULAR

- ✓ Sequenciamento Completo do Gene MYD88 (3p22.2)
 - Presença da variante patogênica no gene MYD88 L252P

DIAGNÓSTICO

- ✓ **Linfoma Linfoplasmacítico**
(Macroglobulinemia de Waldenström)

CONDUTA

Tratamento imuno-quimioterápico

✓ Protocolo: B-DRC

- Bortezomib
- Ciclofosfamida
- Rituximab
- Dexametasona

Linfoma Linfoplasmocítio

Macroglobulinemia de Waldenström

Linfoma Linfoplasmocítio

- Raro, incidência 3:1000000
- 50-70 anos
- Sexo masculino > Sexo feminino

- Linfoma linfoplasmocítico (LPL) na medula óssea, e níveis elevados de IgM no sangue (gamopatia monoclonal IgM, denominada "macroglobulinemia")

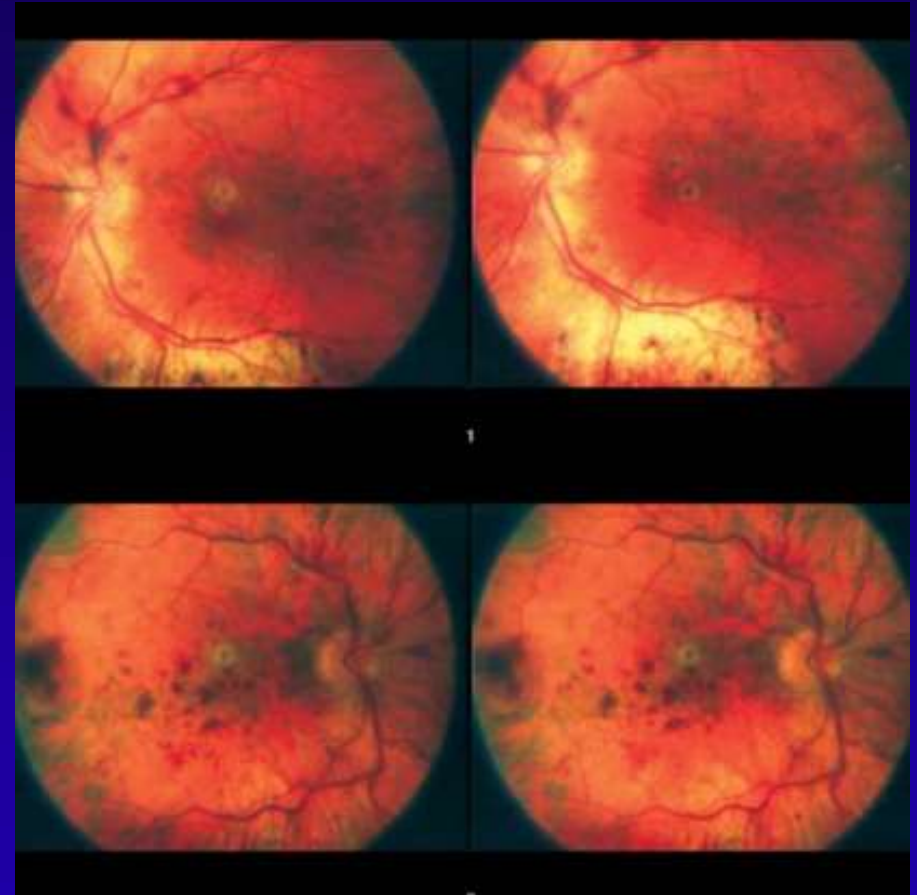
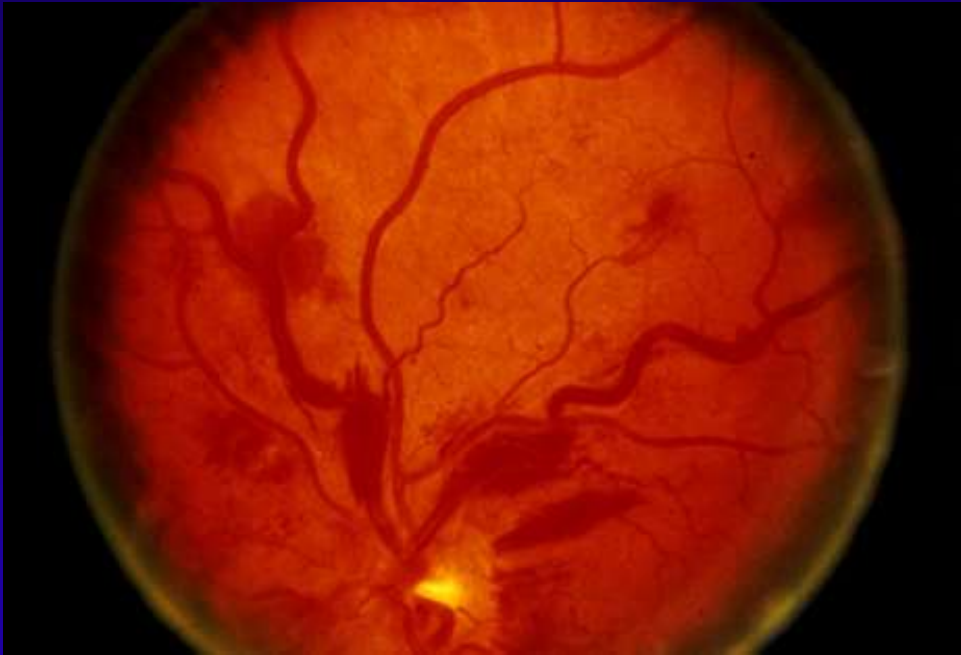- Diagnóstico Diferencial: gamopatia monoclonal IgM de significado indeterminado, mieloma múltiplo, leucemia linfocítica crônica, linfoma de zona marginal e linfoma de células do manto.

Linfoma Linfoplasmocítio

Clínica



- Relacionada a infiltração de tecido hematopoiético:
anemia, linfadenopatia, hepatoesplenomegalia
- Relacionados a proteína monoclonal IgM no sangue:
hiperviscosidade, alterações de fundoscopia, neuropatia periférica
- sintomas constitucionais inespecíficos
- 25% assintomáticos

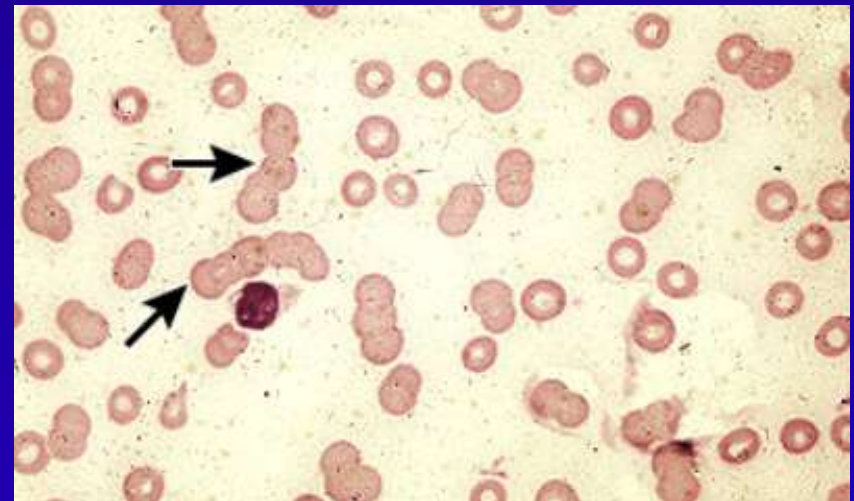
✓ Fundoscopy



Linfoma Linfoplasmocítico

Achados laboratoriais

- Anemia (normo/normo)
- Neutropenia (contagem absoluta de neutrófilos $\leq 1000/\text{microL}$)
- Trombocitopenia (contagem de plaquetas $\leq 50.000/\text{microL}$)
- Linfocitose
- LDH 
- Beta 2 microglobulina 



Linfoma Linfoplasmocítio

Diagnóstico:

- Gamopatia monoclonal IgM
- MO >10% infiltração por pequenos linfócitos que exibem diferenciação plasmocitóide ou de células plasmáticas
- imunofenótipo típico (IgM+ de superfície, CD5-/+ , CD10-, CD11c-, CD19+, CD20+, CD22+, CD23-, CD25+, CD27+, FMC7+, CD103-, CD138-).
- mutação do gene MYD88 L265P

Linfoma Linfoplasmocítio

Indicações para tratamento:

- Febre recorrente, suores noturnos, perda de peso, fadiga
- Hiperviscosidade
- Linfadenopatia sintomática ou volumosa
- Hepatomegalia e/ou esplenomegalia sintomática
- Neuropatia periférica devido à MW
- Crioglobulinemia sintomática
- Anemia hemolítica imune e/ou trombocitopenia
- Nefropatia relacionada à MW
- Amiloidose relacionada à MW
- Hb de 10 g/dL ou menos
- Contagem de plaquetas de $100 \times 10^9 /L$ ou menos

Linfoma Linfoplasmocítio

Tratamento:

- Objetivos: controlar sintomas e prevenir danos aos órgãos-alvo, proporcionar qualidade de vida.
- Reservada para pacientes com doença sintomática.
- Intensidade do tratamento é ditada pela gravidade dos sintomas
- Sd de Hiperviscosidade: **emergência médica** que requer plasmaférese imediata.

Linfoma Linfoplasmocítio

Esquemas:

- Bendamustina + Rituximabe
- Inibidores de BTK (ibrutinibe, acalabrutinibe, zanubrutinibe)
- Dexametasona, Rituximab, Ciclofosfamida (DRC)
- Bortezomibe mais Rituximabe com ou sem Dexametasona (BDR)

REFERÊNCIAS

- Waldenström macroglobulinaemia: presenting features and outcome in a series with 217 cases. Br J Haematol. 2001 Dec;115(3):575-82. doi: 10.1046/j.1365-2141.2001.03144.x. PMID: 11736938.
- Fonseca R, Hayman S. Waldenström macroglobulinemia. Br J Haematol 2007; 138:700.